الجراحة ما قبل التعويض

(الجزء الأول)

الأستاذ الدكتور مازن زيناتي
رئيس قسم جراحة الفم والوجه و الفكين

الجامعة السورية الخاصة
SYRIAN PRIVATE UNIVERSITY

مقدمة :

يبقى الهدف و الطموح في المجتمعات المتحضرة و المتطورة دائماً ، الحفاظ على ثبات الأسنان الطبيعية في مكانها و بصورة جيدة طيلة فترة حياة الإنسان . و إذا حدث فقد للأسنان الطبيعية فيجب أن يبقى الإنسان قادراً على تناول الطعام و مضغه بشكل جيد ، و أبعد ما يكون عن الانزعاج و الألم المستمرين ، و لذلك يجب أن يخضع هؤلاء المرضى الدّرد (عديمي الأسنان) إلى إجراءات جراحية وجهية فكية فموية بهدف إعادة تأهيلهم و تحسين حالتهم ليتمكنوا من استعادة وظائفهم و الاعتياد عليها بالوضع الجديد . فهناك على سبيل المثال أكثر من ٤٠ مليون مريض أدرد في الولايات سواء كان الدرد كاملاً أو جزئياً وقد فقد هؤلاء المرضى أسنانهم تبعاً لأسباب كثيرة أبسطها تطور الأمراض حول السنية كالتهابات اللثة أو بعد المعالجة الجراحية للأورام أو لعيوب خلقية تطورية و إذا لم يكن السبب مرضياً فهو يعود إلى النتيجة الطبيعية للتقدم في العمر، و أياً كان السبب فلا بد من المعالجة التي تعتبر ضريبة للتطور الاجتماعي و من هنا انبثقت الحاجة إلى الجراحة قبل التعويضية و التي هي بالتعريف :

تعريف

الجراحة قبل التعويضية Preprosthetic Surgery :

هي ذلك الفرع من الجراحة الوجهية الفكية، يهدف إلى استعادة وظائف الفم و شكل الوجه الذين يبديان عجزاً إثر فقدان الأسنان و البنى الملحقة بها (اللثة و العظم) كنتيجة للمرض أو الرض أو الجراحة الانتقائية للأورام أو لأسباب أخرى . و يتحقق هذا الهدف بالتعاون ما بين الجراحين الوجهيين الفكيين و تقنياتهم و ما بين أطباء التعويضات و تقنياتهم الخاصة .

الاستطبابات:

تستطب الجراحة قبل التعويضية لدى المرضى الذين يعانون من تشوهات و عيوب تطورية أو مكتسبة في الفكين و المنطقة الوجهية القحفية و ليسوا قادرين على تحمل حتى التعويضات المصممة بشكل جيد و ذلك بسبب وجود نسج غير مرغوب بها سواء كانت رخوة أو صلبة ، و كنتيجة لهذه الحالة فقد يتطور عند هؤلاءالمرضى تغيرات عضوية في المفصل الفكي الصدغي أو يعانون من تشكل قرحات فموية حادة أو مزمنة ، أو حدوث آلام في الفم و صعوبات في تناول الطعام و هضمه ، كما و تشمل الاستطبابات المحددة للجراحة قبل التعويضية ما يلي :

a) ضمور الفكين.
b) ضمور المخاطية.
c) التغيرات داخل الفك سواء كانت عمودية أو عرضية ، أمامية أو خلفية .
d) نقص توتر العضلات .
e) تبدلات الوجه.

الألم الذي لا يزول بتركيب التعويضات التقليدية و الذي يعود إلى :

a) التهاب المخاطية.
b) الاعتلال العصبي.
c) التقرحات الموضعية الناكسة
d) الألم المفصلي الفكي الصدغي.

سوء الوظيفة

a) المضغ.
b) الكلام.
c) البلع.

d) سوء وظيفة المفصل الفكي الصدغي الناجم عن نقص الإطباق السني أو غيابه.

سوء نمو الفكين أو الهيكل العظمي للوجه و الذي يؤدي ميكانيكياً إلى استحالة إجراء المضغ و استحالة تثبيت الأجهزة التعويضية ، و قد يكون العيب العظمي أما صنف انجل الثاني أو الثالث . (الصنف الثاني تراجع الفك السفلي و بروز العلوي الثالث عكس الثاني) .

العيوب الوجهية القحفية التي ينجم عنها نماذج نمو شاذة لقاعدة الجمجمة و الهيكل العظمي الوجهي .

قلة الأسنان، أو فقدان الأسنان الخلقي، حيث تفشل الأسنان في التطور أو تكون قليلة بالأصل على القوس السنية .

تعويضات النسج المفقودة إثر المرض أو الرض مثل :

a) التعويضات الحجاجية .
b) السدادات (حجاجية ، فكية) .
c) تعويضات وجهية قحفية (أذن ، أنف ....) .

المرضى ذوي الحساسية العالية لمنعكس الإقياء.

التحسس من مواد التعويضات التقليدية (أجهزة سنية) .

أهداف الجراحة قبل التعويضية :

هناك مجموعة من الأهداف المرحلية التي إذا تحققت توصلنا إلى أهداف الجراحة قبل التعويضية الشاملة ، فالأهداف المرحلية هي :

- تامين حواف عظمية محدبة واسعة في كل من الفكين العلوي و السفلي .
- تأمين دهليز شفوي و لساني ملائم لحدود التعويضات .
- تأمين علاقة مثالية بين الحواف العظمية للفكين .

- تـأمين كتلـة عظميـة كافيـة فـي حـال الـنقص العظمـي تحمـي البنـى الوعائيـة العصبية المجاورة .
- تأمين ثبات جيد للنسج الرخوة فوق مناطق الدعم التعويضات .

و لدى تحقق هذه الأهداف المرحلية نصل بشكل أوتوماتيكي إلـى الأهداف الشـاملة و التي تتجلى بتأمين وسط ملائم التعويضات التي :

- تستعيد وظائف لمريض (المضغ ، الكلام ، البلع) .
- تمنع حدوث منعكس الإقياء .
- تؤمن ثبات و استقرار الأجهزة التعويضية .
- تخفف ألم و انزعاج المريض .
- تحافظ على البنى المتبقية (العظم) .
- تـريح المـريض و ترضـيه و تحسـن شـعوره بأهميـة وجـوده و تطـرد شـعور الاكتئـاب لديـه و عـدم الفائـدة و هنـا نكـون قـد وصـلنا إلـى الهـدف و الغايـة الأسمى .

عوامل الخطورة في الجراحة قبل التعويضية :

a) الأمراض الجهازية المستبطنة (قلبية وعائية ، دموية ، استقلابية) .
b) نقص في كمية العظم أو نوعيته كتصلب العظم أو هشاشته
c) الشذوذات التشريحية الموضعية كتوضع الأعصاب المجاورة أو الجيب الفكي أو قاع الأنف أو حجم اللسان " تأثيرها على الزرعات و إمكانية وضعها " .
d) الأمراض النفسية " الصرع.. و غيره
e) المعالجة الشعاعية السابقة للمريض
f) الإهمال الشديد للعناية بالصحة الفموية من قبل المريض .
g) عدم تعاون المريض .
h) التدخين المفرط.

أشكال و أنواع الجراحات قبل التعويضية :

شذوذات أو أفات النسج الصلبة :

تصنف الشذوذات المتعلقة بالنسج الصلبة في مجموعتين:

١- الشذوذات التي يتم تنعيمها بعملية تجذيب السنخ مباشرة بعد قلع الأسنان (النتوءات الحادة، حواف العظم) أو التي تكتشف وتشذَب في سنخ أدرد.

٢- شذوذات ولادية مثل أعران الحنك، أعران الفك السفلي ، البروزات العظمية المتعددة.

بروز في العظم السنخي في منطقة الفقم بعد قلع متعدد لأسنان أمامية

تشذيب السنخ: هو الأجراء الجراحي المنجز لتنعيم وإعادة تشكيل العظم السنخي، والهادف لتسهيل الشفاء بالإضافة للتوضع الناجح للجهاز التعويضي في المستقبل.

بعد قلع الأسنان، تعتبر إعادة تشكيل العظم السنخي بشكل ملائم ، والعناية بالجرح متطلبات هامة لوضع الجهاز الصناعي . في بعض الأحيان ، نلاحظ على الناتئ السنخي المتبقي بعض الشذوذات، مناطق التثبيت، نواتئ عظمية والتي إن لم تتم إزالتها قبل وضع الجهاز الصناعي الجزئي أو الكامل ، يمكن أن يسبب أذيات للنسج أو مشاكل في ثبات واستقرار الجهاز.

إذا شككنا أن الناتئ السنخي سيخلق شذوذات شكلية بعد القلع سن أو أكثر ، ولتجنب هكذا احتمال، علينا القيام بتشذيب السنخ في نفس جلسة القلع الجراحي.

تطاول زائد لأسنان علوية يؤدي إلى جر سفلي للناتئ السنخي. استطباب لتشذيب سنخ بعد القلع.

تشذيب السنخ بعد قلع سن وحيد:

عندما تكون الأسنان متطاولة بشكل زائد بسبب عدم وجود أسنان مقابلة ، فإن الشذوذات العظمية يمكن مشاهدتها بعد قلع هذه الأسنان وهذا قد يسبب مشاكل في آليات الشفاء الطبيعي وشذوذات في العظم السنخي، مما يؤدي إلى إعاقة في وضع الجهاز الصناعي. في هكذا حالات، يجب تشذيب السنخ في المنطقة مباشرة بعد القلع. ويتم تنفيذ هذا الإجراء كالتالي :

بعد قلع السن، يتم رفع شريحة، ويتمك استخدام renger لقطع الأجزاء الناتئة من جوف السنخ، حتى نتوصل إلى مسافة بين قوسية ملائمة سريريا بعدها يتم تنعيم سطح العظم بسنبلة ومبرد عظم بعدها يتم غسل المنطقة بمحلول سالين بوفرة، ويتم خياطة الجرح بخياطة متقطعة.

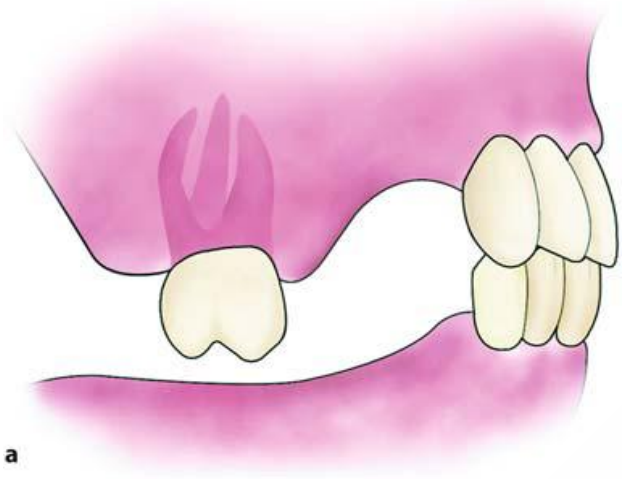

تطاول رحى علوية.بعد قلع السن لابد من تشذيب جراحي للناتئ السنخي.

هدف الإجراء هو خلق مسافة طبيعية بين القوسين.a-شكل ترسيمي b- صورة سريرية

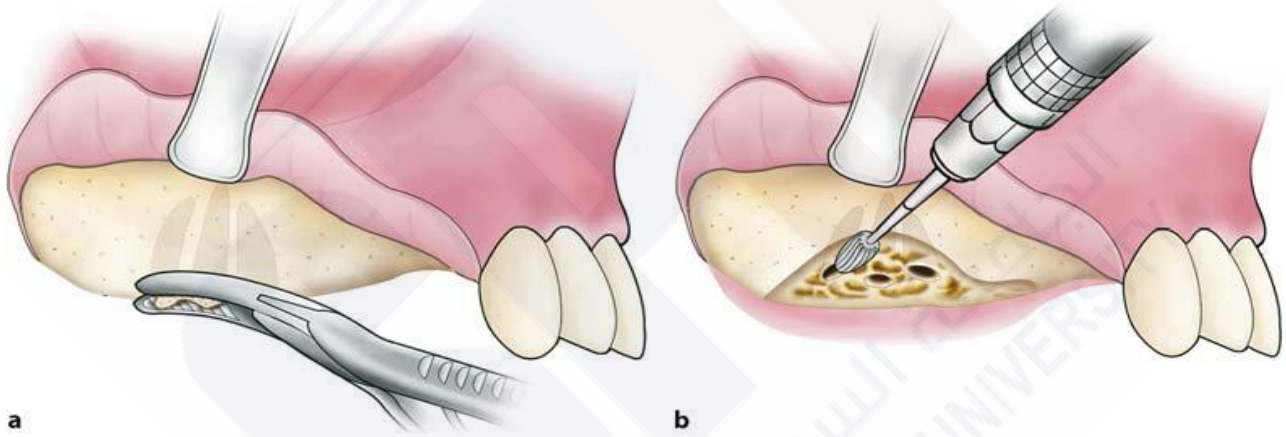

- تنعيم الناتئ السنخي باستخدام مقراض عظم(a) وباستخدام سنبلة (b).

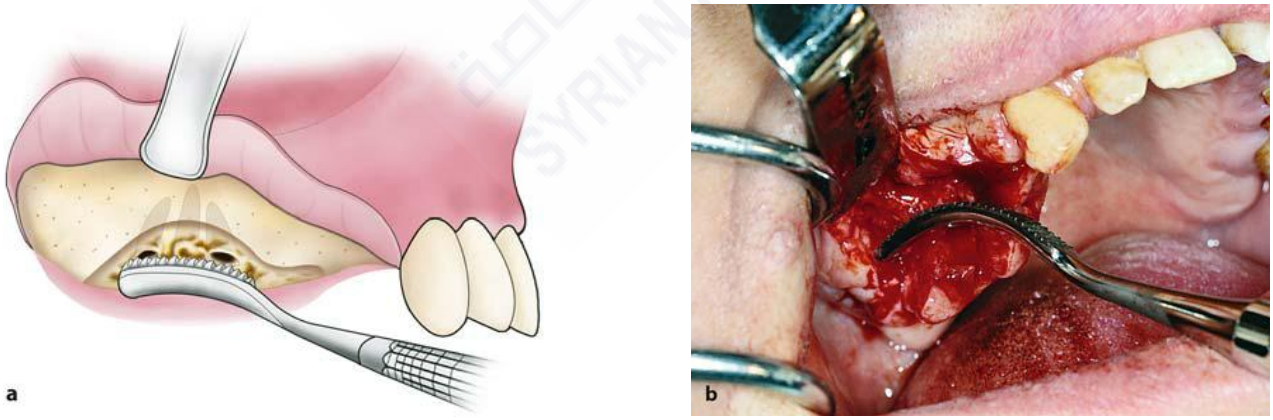

: تنعيم سطح العظم بواسطة مبرد. a- شكل ترسيمي b- صورة سريرية

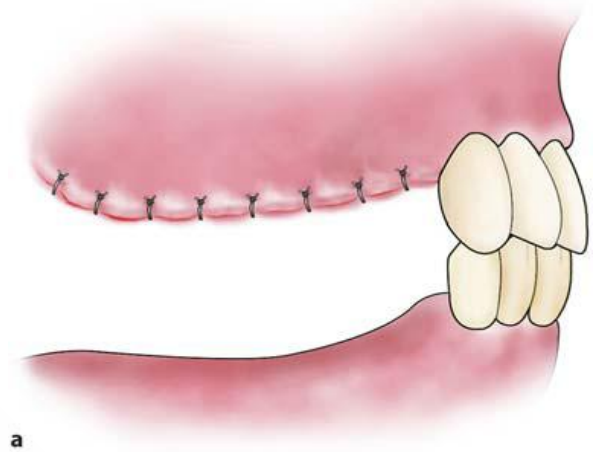

موقع العملية بعد الخياطة، مسافة بين قوسية ملائمة لوضع التعويض الصناعي

a- شكل ترسيمي b- صورة سريرية

تشذيب السنخ بعد قلع سنين أو ثلاث أسنان:

عندما يكون لدينا سنين أو ثلاث أسنان علوية أو سفلية بحاجة لقلع، فإن الإجراءات هي نفسها تقريبا المتبعة بعد قلع سن وحيد.بمعنى أدق، بعد قلع الأسنان، إذا لاحظنا وجود حواف سنخية شاذة بشدة، أو ارتفاع سنخي عالي، يتم إزالة جزء من المخاطية أولاً بشقوق وتدية الشكل إلى الأنسي والوحشي من الأجواف السنخية بعد القلع .الشكل بعدها يتم تشذيب العظم بواسطة مقراض عظم وسنبلة إكريلية، ثم يتم خياطة الجرح.عندما يتم التأكد من وجود شذوذات عظمية في الأجواف السنخية بعد القلع بواسطة الجس، يمكن أجراء تشذيب السنخ بواسطة مبرد عظم لوحده، أو بمساعدة مقراض عظم.

تشذيب السنخ باستخدام مقراض عظم وسنبلة عظم

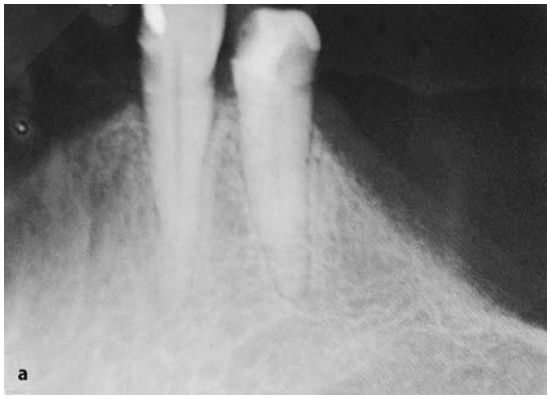

- صورة شعاعية حول ذروية لمنطقة الناب والضاحك الأول السفليين صورة سريرية . يلاحظ تطاول السن وارتفاع عالي للسنخ.

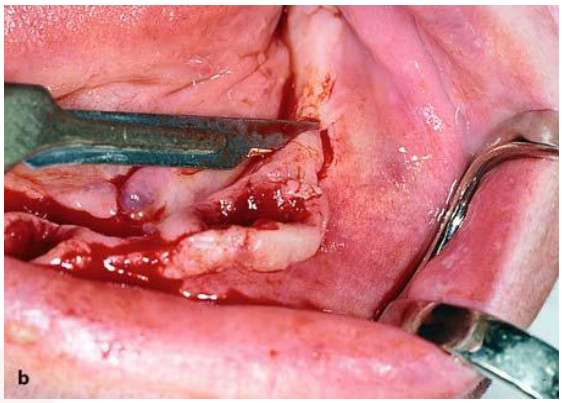

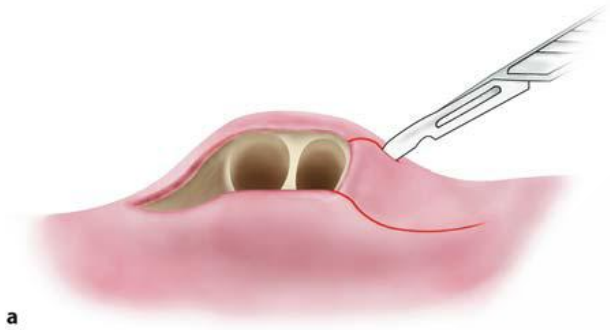

إزالة أجزاء وتدية الشكل من مخاطية الارتفاع السنخي، من منطقة أنسي ووحشي أجواف السنخ بعد القلع.

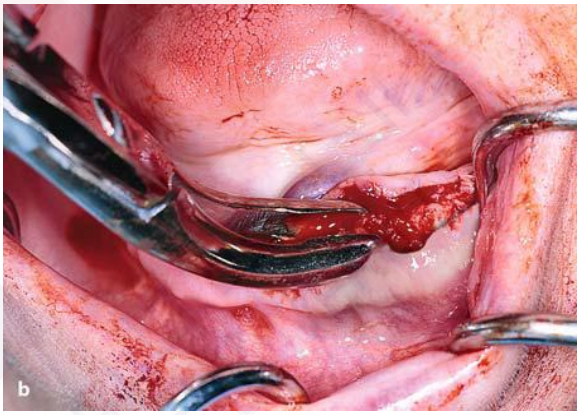

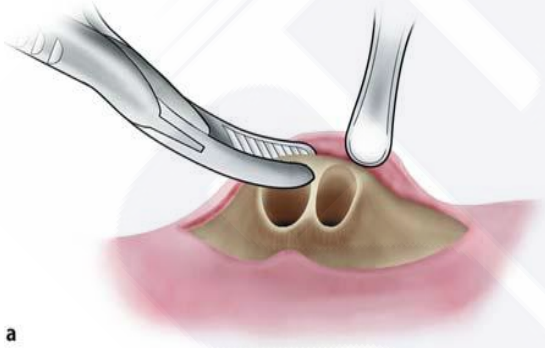

رفع شريحة مخاطية سمحاقية وإزالة حواف العظم بواسطة مقراض عظم

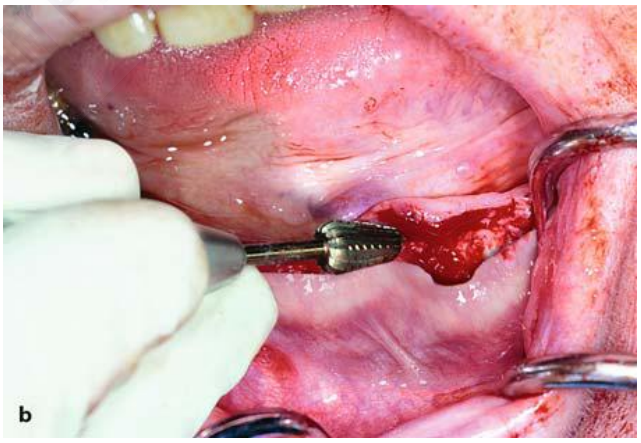

تنعيم سطوح العظم بواسطة سنبلة عظم

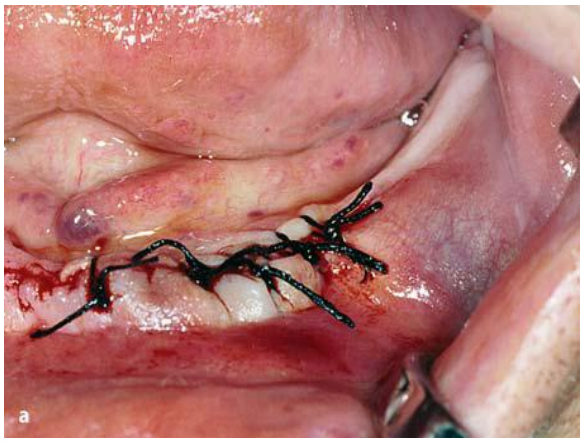

موقع العملية بعد الخياطة الجراحة

b- صورة سريرية بعد شهر من

تشذيب السنخ باستخدام مبرد عظم ومقراض عظم

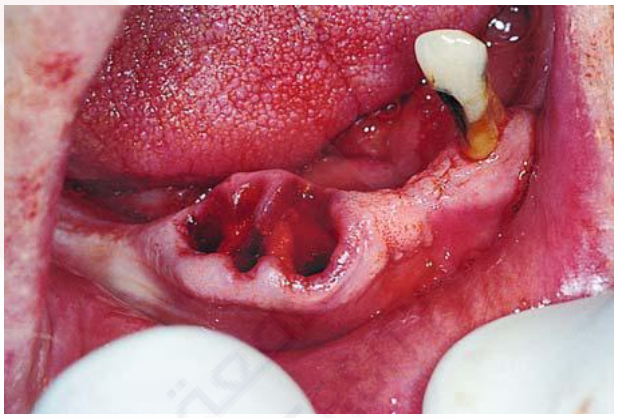

أجواف السنخ بعد القلع لناب وضواحك سفلية. نلاحظ بشكل واضح شذوذات الحواجز العظمية

. إزالة العظم بين السني باستخدام مقراض العظم

تنعيم الأرتفاع السنخي بواسطة مبرد عظم

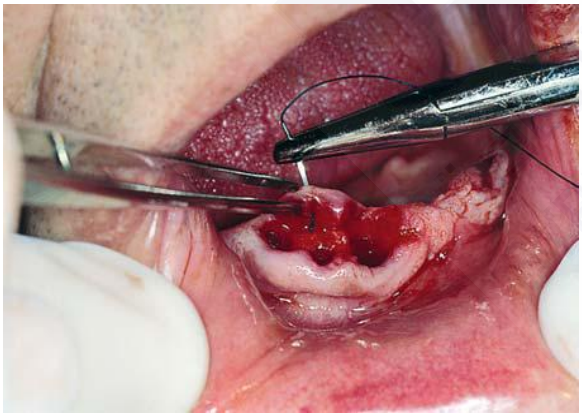

خياطة حواف الجرح

: موقع العملية بعد الخياطة

تشذيب السنخ بعد قلع متعدد:

هذا الأجراء يتضمن

١- قلوع منظمة

٢- رفع شريحة

٣- تنعيم العظم السنخي

٤- عناية بالجرح

٥- خياطة الشريحة المخاطية السمحاقية.

بدقة أكثر، يتم الإجراء كالتالي. بعد فحص سريري وشعاعي للأسنان المراد قلعها يتم تخدير الأسنان موضعيا، ثم قلعها كلها دفعة واحدة بحذر، وبالتالي يمكن الحفاظ على الجدران السنخية قدر الإمكان، ثم يتم إجراء شق على الناتئ السنخي لقطع الحليمات اللثوية بين السنية ، ثم ترفع اللثة عن الناتئ السنخي الشكل بعدها ، يتم إزالة حواف العظم الحادة (الحواجز بين السنية الشاذة والنتوءات العظمية) باستخدام مقراض عظم الشكل .وبعد تبعيد الشريحة المخاطية السمحاقية، يتم تنعيم العظم بواسطة مبرد عظم، حتى نشعر بنعومة عند لمس سطوح العظم . ويتم أيضا قص الزوائد النسيجية من حواف الشريحة وتشذيبها بواسطة مقص نسج رخوة، بحيث نحصل على تماس ممتاز لحواف الشريحة بعد إزالة العظم

A

صورة شعاعية للأسنان العلوية ،بعد القلع يجب تنعيم العظم السنخي b- صورة سريرية للأسنان المراد قلعه

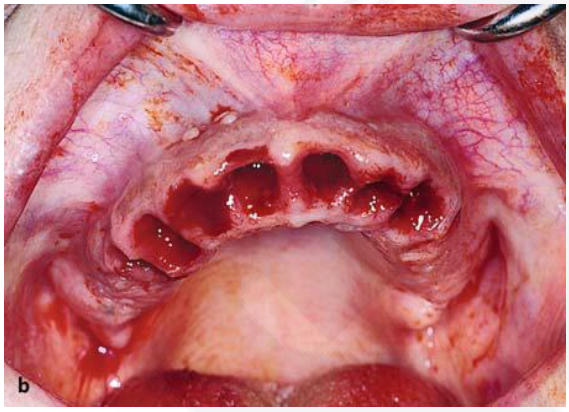

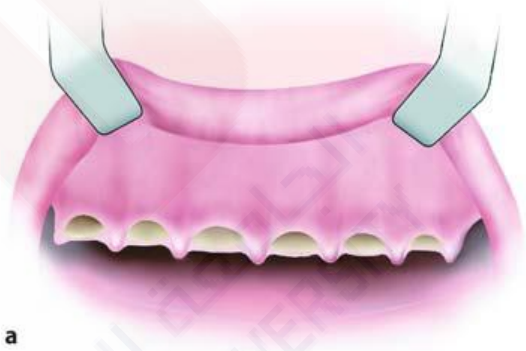

a- شكل ترسيمي b- صورة سريرية لشذوذات الجواجز العظمية بين السنية بعد القلع المتعدد للأسنان

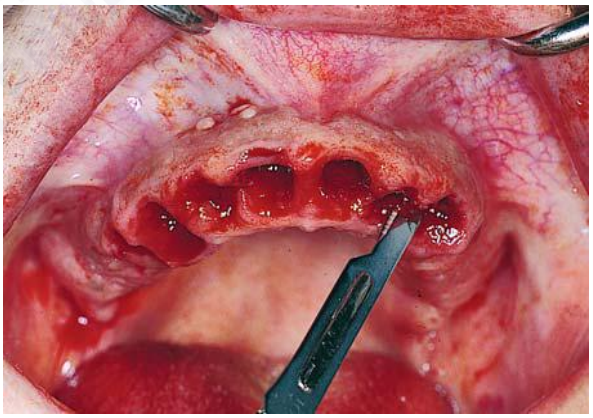

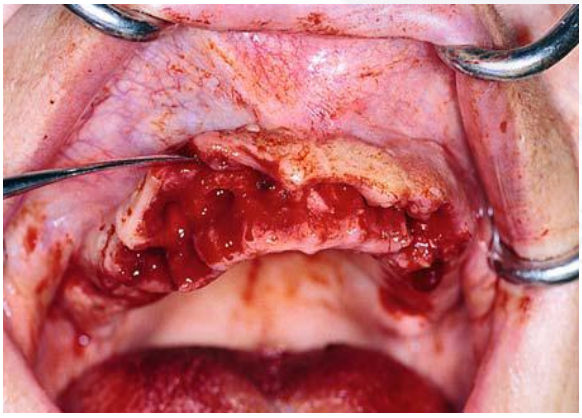

شق على طول الناتئ السنخي لقطع الحليمات اللثوية بين السنية

رفع شريحة مخاطية سمحاقية لكشف منطقة العظم وتشذيبه

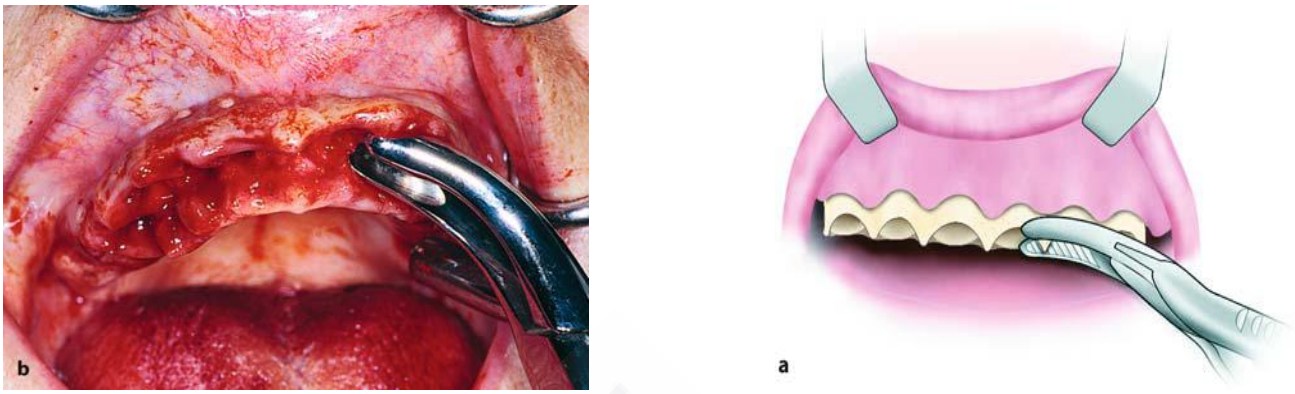

إزالة حواف العظم الحادة باستخدام مقراض العظم a- شكل ترسيمي b- صورة سريرية

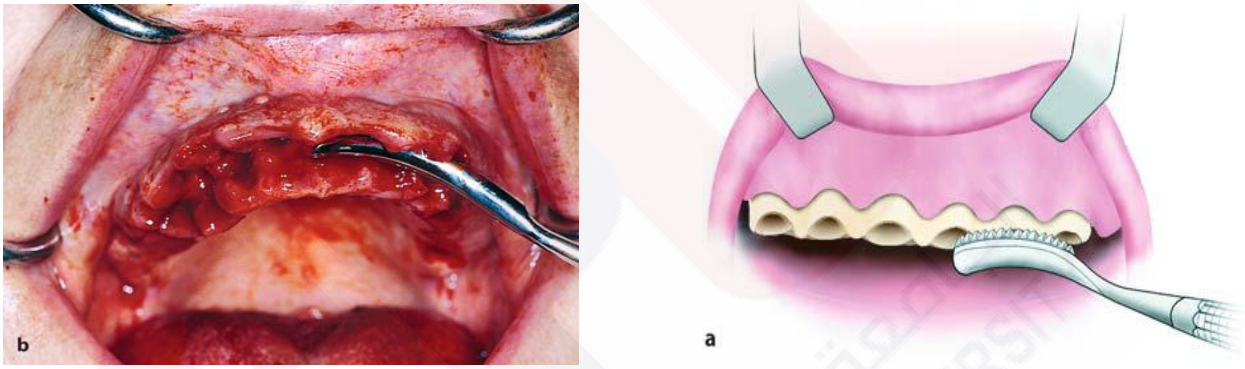

تنعيم العظم باستخدام مبرد العظم a - شكل ترسيمي b - صورة سريرية

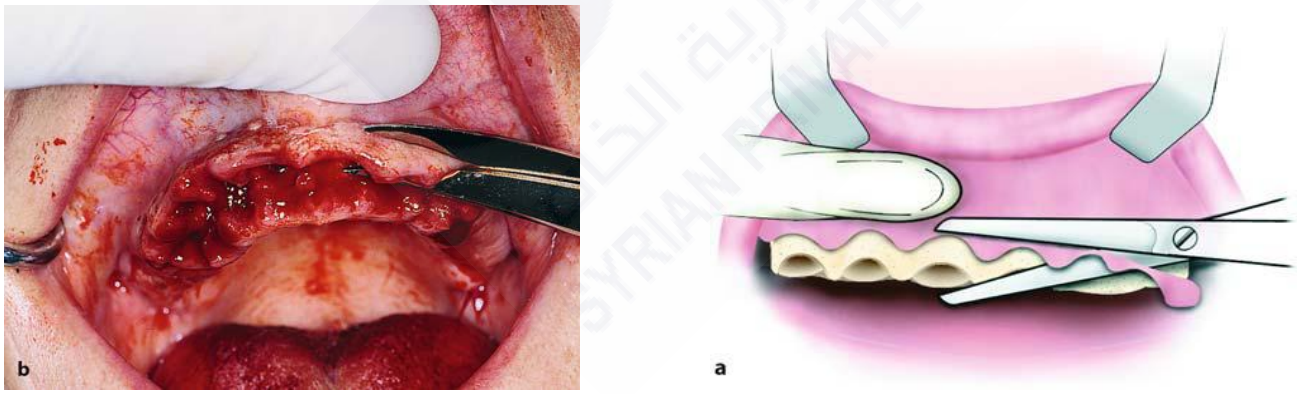

أ،ب: إزالة الزوائد النسيجية بمقص نسج رخوة a- شكل ترسيمي b- صورة سريرية

بعدها يتم غسل الجرح بغزارة بمحلول السالين، وخياطة الجرح خياطة تشذيب السنخ يجب أن يقتصر على الشذوذات الكبيرة والنواتئ العظمية. وإلا فإن ذلك التنعيم الكبير للناتئ السنخي سيؤثر سلبا على ثبات الجهاز واستقرار الجهاز الكامل.

موقع العملية بعد الخياطة

صورة سريرية بعد العمل الجراحي بشهرين

تشذيب السنخ الأدرد:

في بعض الأحيان، بعد قلع الأسنان وشفاء الجرح بفترة طويلة، يمكن ملاحظة شذوذات في نقاط معينة على الناتئ السنخي أو على طول الناتئ السنخي. وذلك يكون عادة كنتيجة لعدم تشذيب العظم بعد القلع مباشرة. في مثل هذه الحالات، لابد من تنعيم العظم لتجنب الأذيات والإعاقات عند وضع الجهاز الكامل، ولذلك عند وجود ناتئ عظمي كبير في منطقة معينة من الناتئ السنخي، يتم أولا إجراء شق على طول قمة الارتفاع السنخي في منطقة توضع الناتئ العظمي ، ثم ترفع شريحة مخاطية سمحاقية. ثم يتم تنعيم المنطقة باستخدام مبرد عظم، ويتم بعدها جس العظم للتحقق من نعومته ثم نغسل بغزارة بمحلول السالين، ثم الخياطة .

خلال رفع الشريحة واستخدام مبرد العظم، يجب وضع سبابة اليد غير العاملة على الناحية اللسانية للشريحة، لحمايتها من التمزق عند حدوث انزلاق مفاجئ للأداة.

عندما تكون الشذوذات على طول الناتئ السنخي كله، يتم تمديد الشق ليشمل كامل الارتفاع السنخي، ثم رفع شريحة مخاطية سمحاقية، تنعيم العظم، غسل المنطقة وخياطة الجرح .

إن هذا الأجراء، على الرغم من امتداده الواسع، لايعتبر إجراءً صعباً، حيث أن الأوعية الكبيرة والصغيرة والتفرعات العصبية تملك مساراً معيناً معروفاً في هذه المنطقة وبالتالي يكون من السهل تجنب أذيتها.

تشذيب منطقة درداء من ارتفاع سنخي:

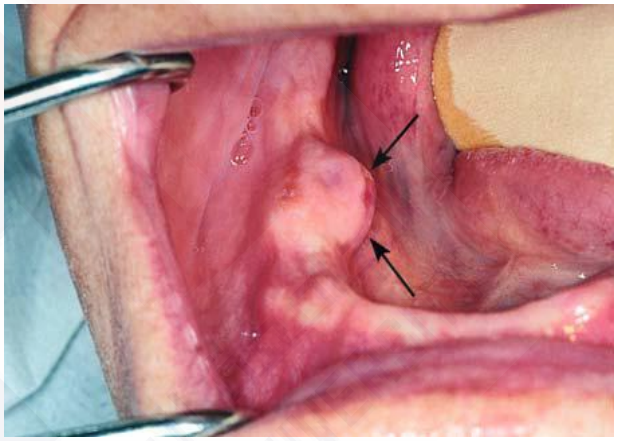

شذوذ عظمي لساني واضح بعد قلع أسنان خلفية

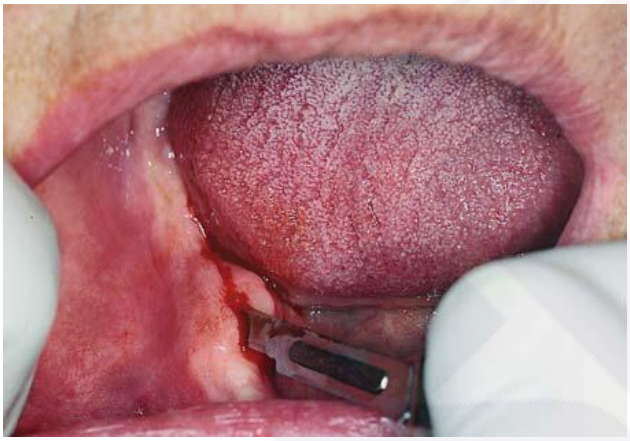

شق على قمة السنخ في منطقة الشذوذ العظمي

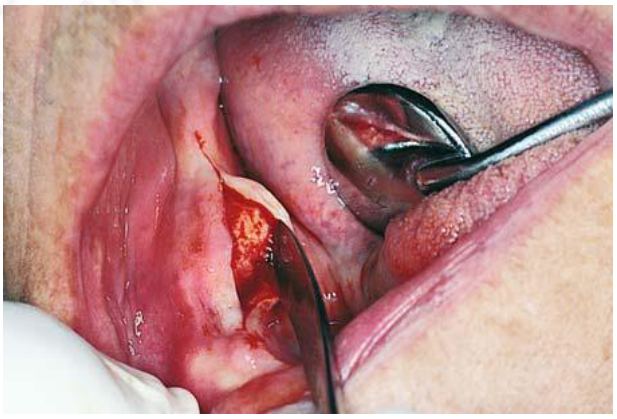

كشف الناتئ العظمي بعد رفع شريحة مخاطية سمحاقية

تنعيم سطح العظم بواسطة مبرد عظم

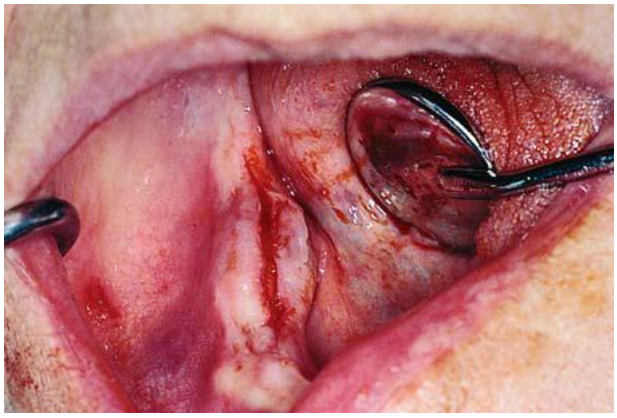

منطقة الجراحة بعد تشذيب العظم

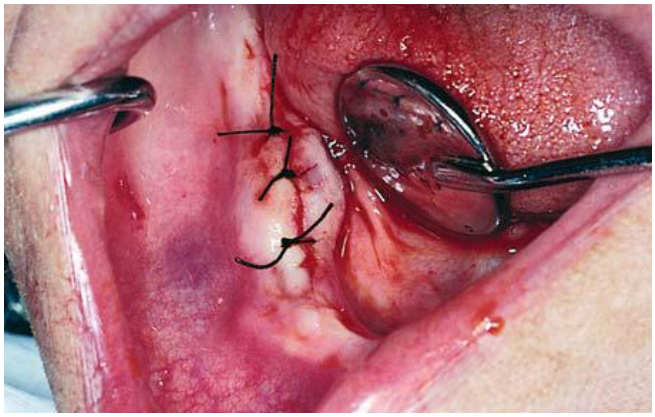

موقع العملية بعد الخياطة

تشذيب كامل الارتفاع السنخي:

شذوذات عظمية في ارتفاع سنخي سفلي أدرد بعد قلع عدة أسنان

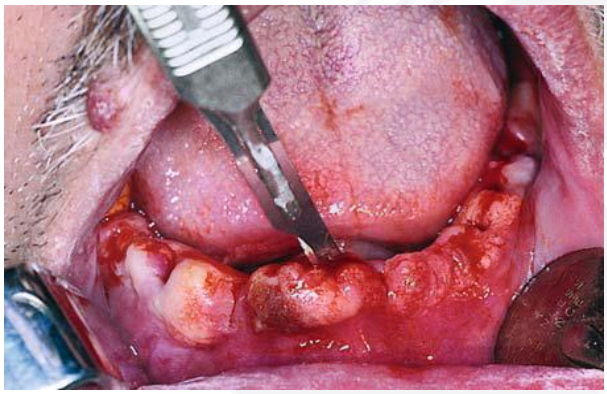

شق على قمة السنخ في مكان توضع الشذوذات العظمية

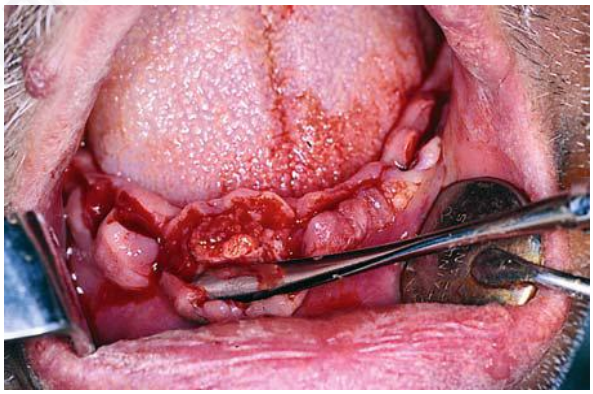

رفع شريحة مخاطية سمحاقية لكشف الشذوذ العظمي

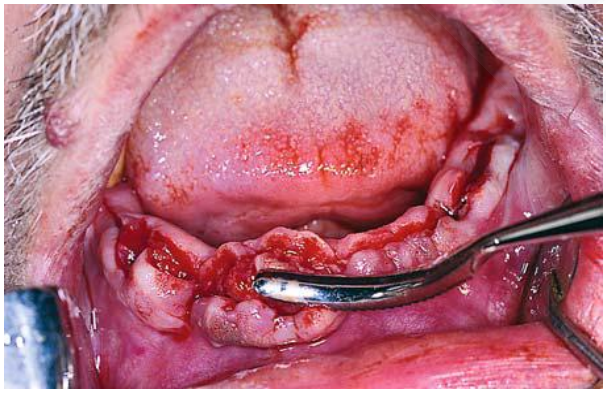

تنعيم الناتئ السنخي بمبرد عظم مبرد عظم

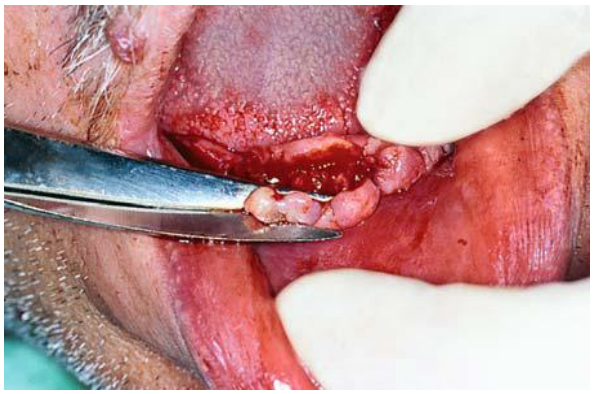

إزالة الزوائد النسيجية بمقص
نسج رخوة

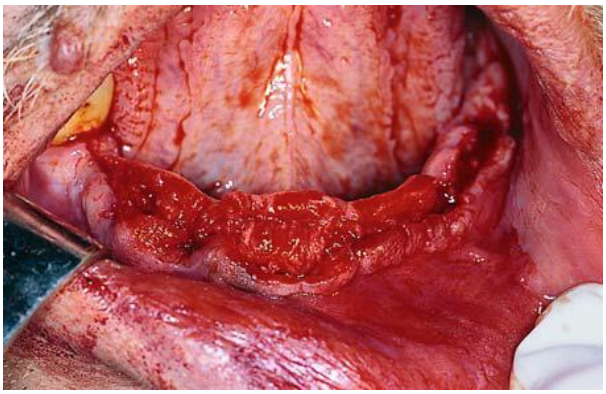

موقع الجراحة بعد تنعيم العظم
وإزالة الزوائد النسيجية

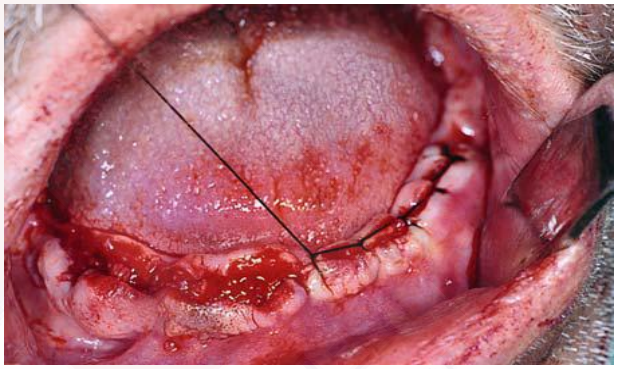

خياطة مستمرة على قمة الناتئ السنخي

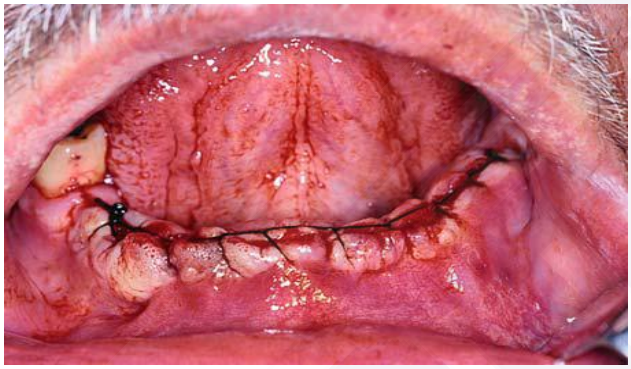

موقع العملية بعد الخياطة

صورة سريرية للمنطقة بعد ٢٠ يوم من العمل الجراحي . تشذيب جيد للمنطقة المراد وضع التعويض الصناعي فيها .